Szemészeti tünetek, vizsgálati és kezelési lehetőségek mucopolysaccharidosisos betegekben

Bausz Mária, Maka Erika, Szigeti Andrea, Knézy Krisztina

MPS 2016. augusztus 27, Gödöllő

SEMMELWEIS EGYETEM
SZEMÉSZETI KLINIKA

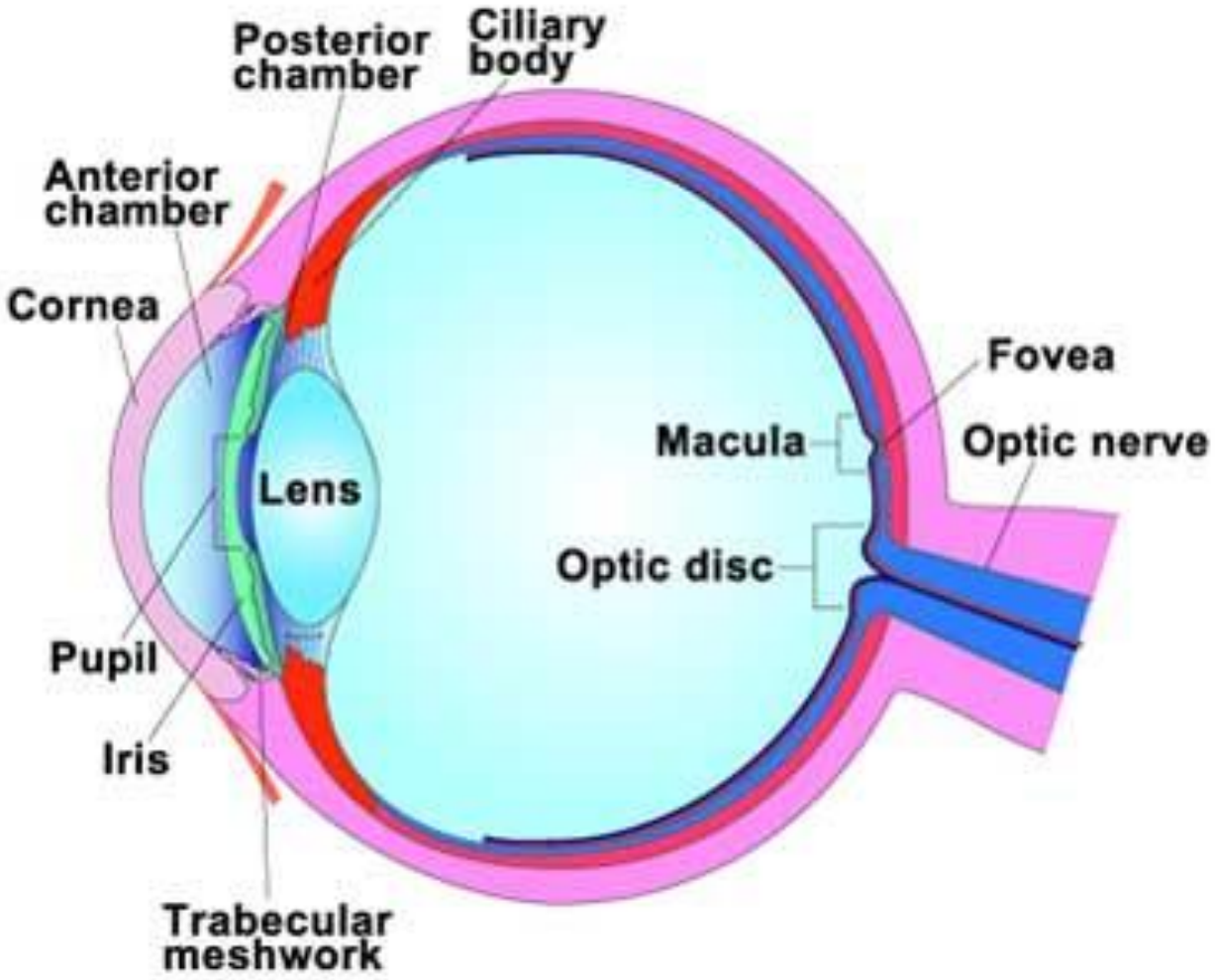
Posterior chamber
Ciliary body
Anterior chamber
Cornea
Fovea
Macula
Optic nerve
Lens
Optic disc
Pupil
Iris
Trabecular meshwork

Vizsgálómódszerek 1.

- Látóélesség meghatározása
- Elülső szegmentum vizsgálata fekvő RL-val, hordozható RL-val v. altatásban mikroszkóp alatt elengedhetetlen!
- Cornea átmérő meghatározása
- Gonioscopia altatásban
- Videofoto dokumentáció
- Szemnyomásmérés(pneumotonometer,Tonopen)
- CCT (cornea vastagság mérés)
- AL és keratometria
- Pupillatágításban fundusvizsgálat
- Számítógépes adatfeldolgozás

Vizsgálómódszerek 2.

Elektrofiziológiai vizsgálatok: VEP = visual evoced potential,

vizuálisan kiváltott potenciál (diffuz fénnyel (flash) vagy inger minta (pattern) alkalmazásával a fotoreceptorok ingerlésével kiváltott látókérgi potenciálok változását regisztrálja)

ERG = electroretinografia (a retina fényingerrel kiváltott akciós potenciálját méri)

Primer congenitalis glaucoma differencial diagnosztikája

- **Megalocornea**

- **Könnyezés**sel járó állapotok:
  könnyútelzáródás, keratitis, erosio corneae, uveitis,trauma

- **Cornea oedemá**val járó kórképek:
  cong.herediter endothelialis dystrophia.,posterior polymorph dystrophia, fogós szülés okozta Descemet repedések

Primer congenitalis glaucoma differenciál diagnosztikája

Tárolási betegségek: mucopolysacharidosis
mucolipidosis
cystinosis

Papilla elváltozással járó kórképek:
physiologiásan nagyobb „ cup”
opticus coloboma
optic pit
opticus atrophia
Morning glory
opticus hypoplasia

A szaruhártya vizsgálata

- Átmérő
- Felszín
- Állomány
- Hátlap
- Görbületi sugár
- Vastagság

Szaruhártya szerkezete

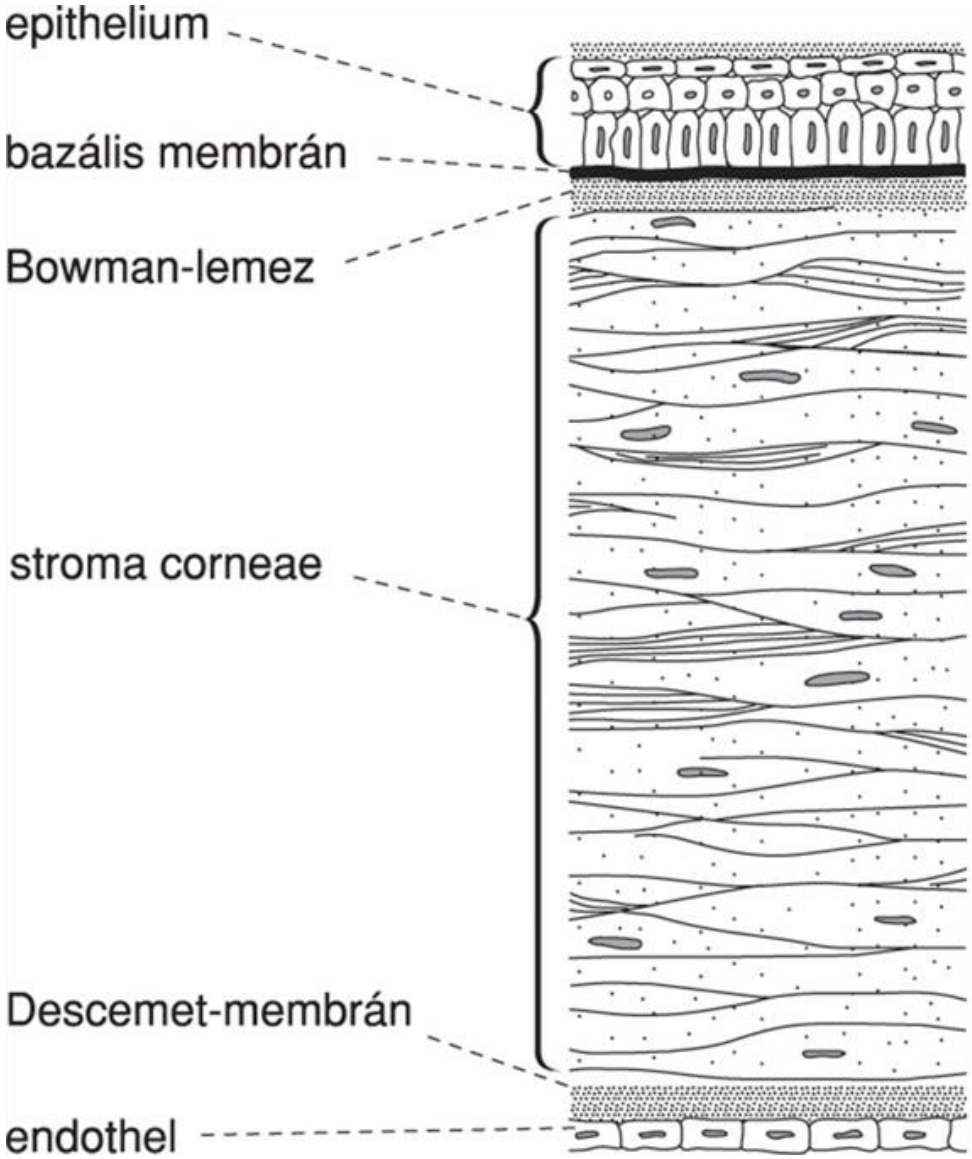

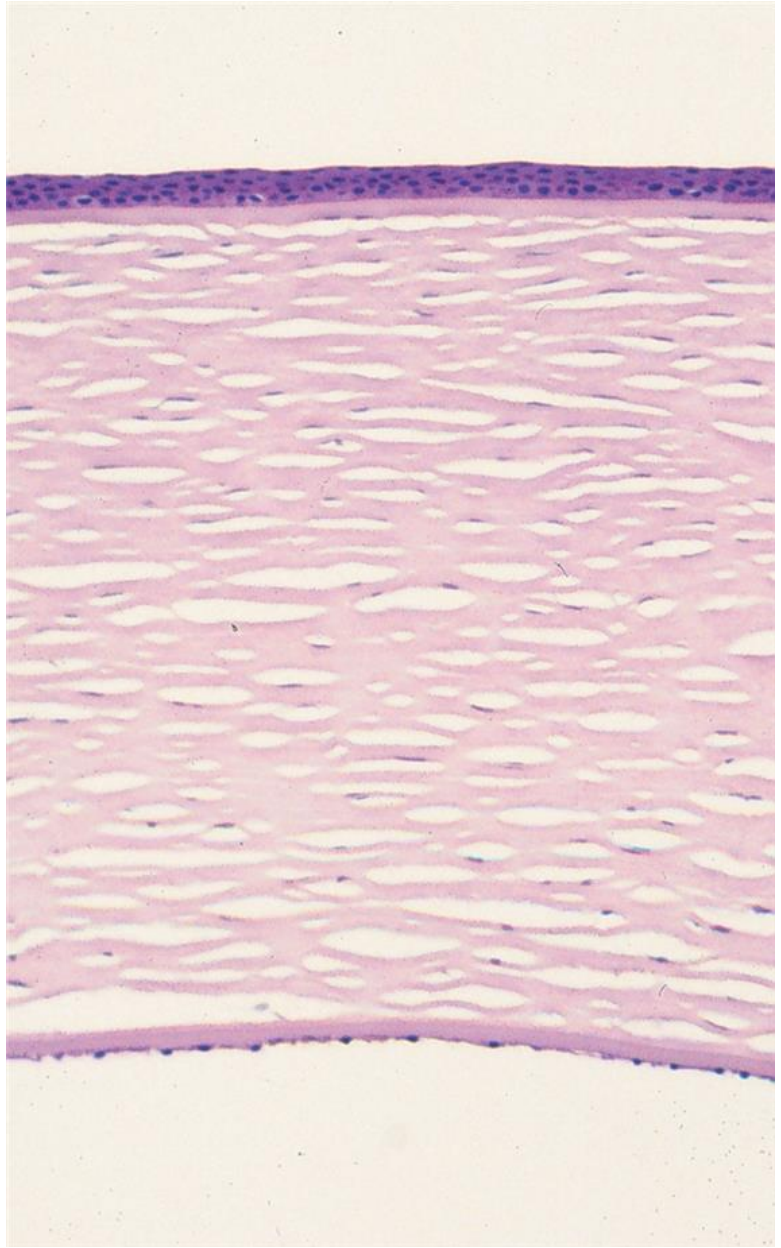

Forrás: Szemészet: Ildikó, Süveges (2010) , Medicina Könyvkiadó Zrt.

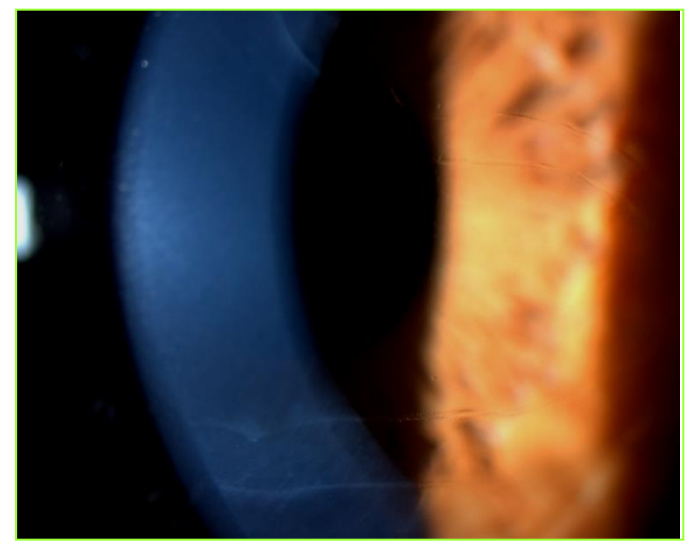

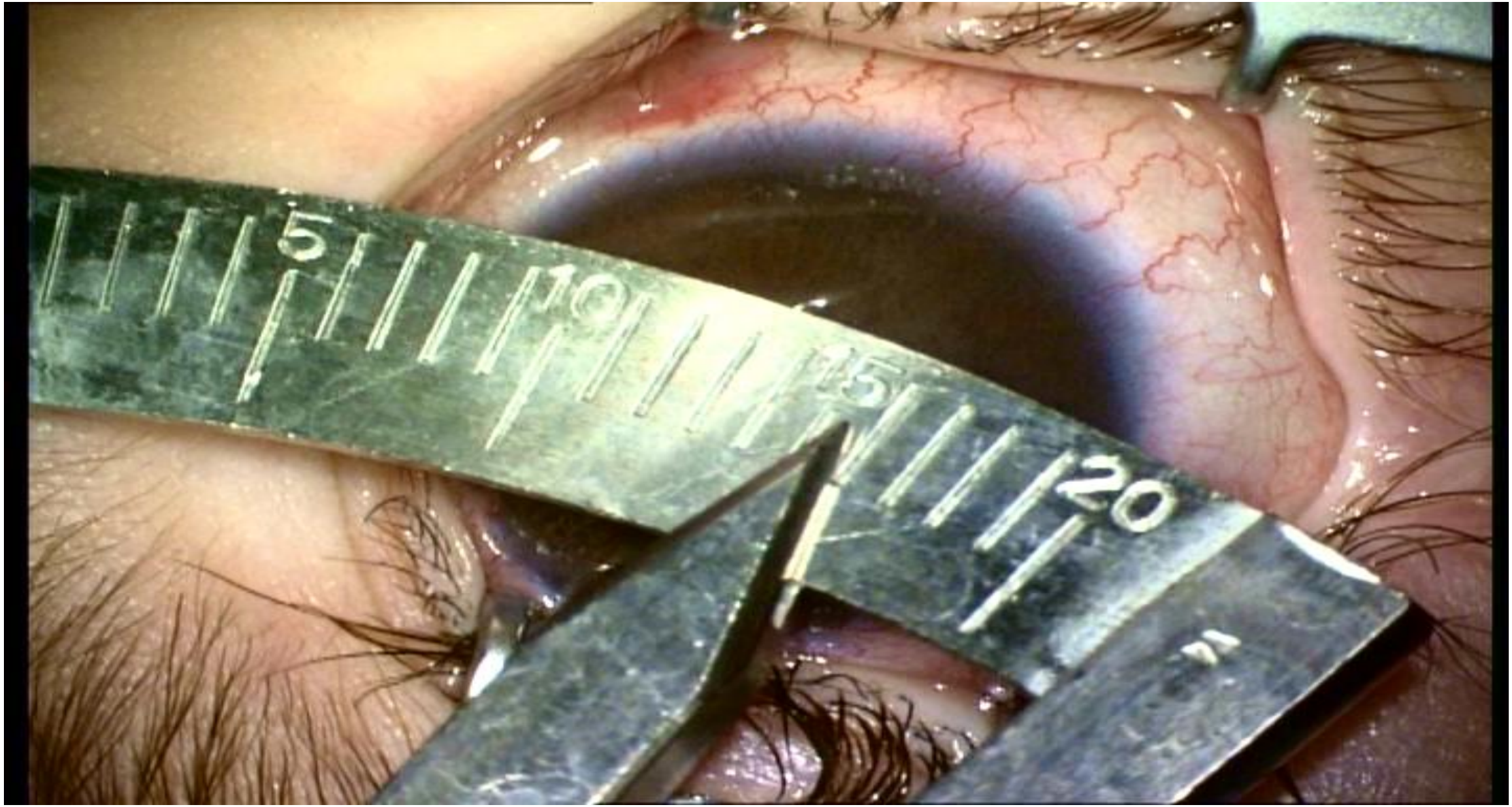
5
10
15
20

SonoMark SM 400 M
OPHTHALMO BIOMETER
ON
OFF
IOL
CANCEL
MENU
ENTER
Filter Small
2008/11/28 09:40

2008/11/28 09:41

Elülső szegment OCT

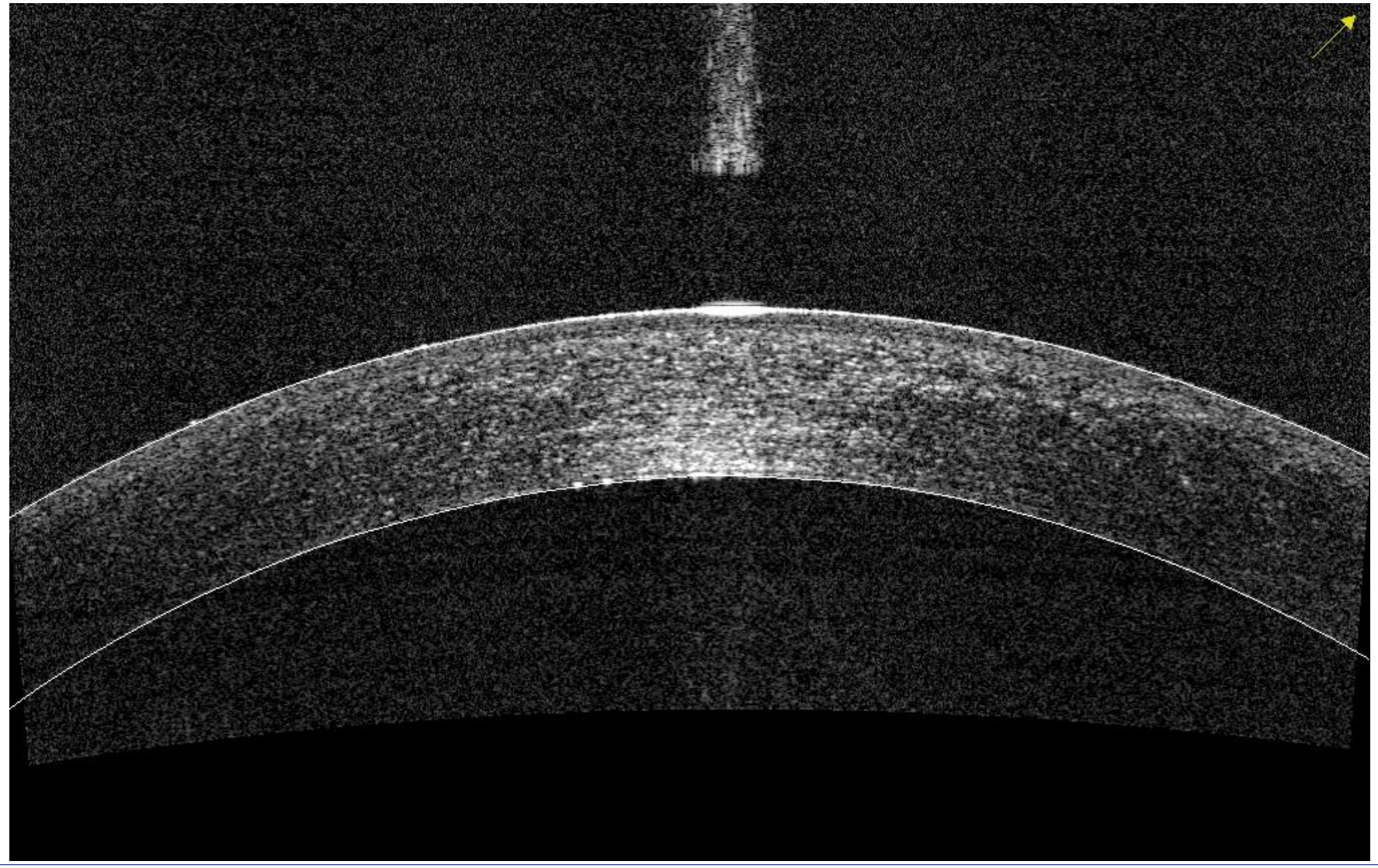

Elülső szegment OCT

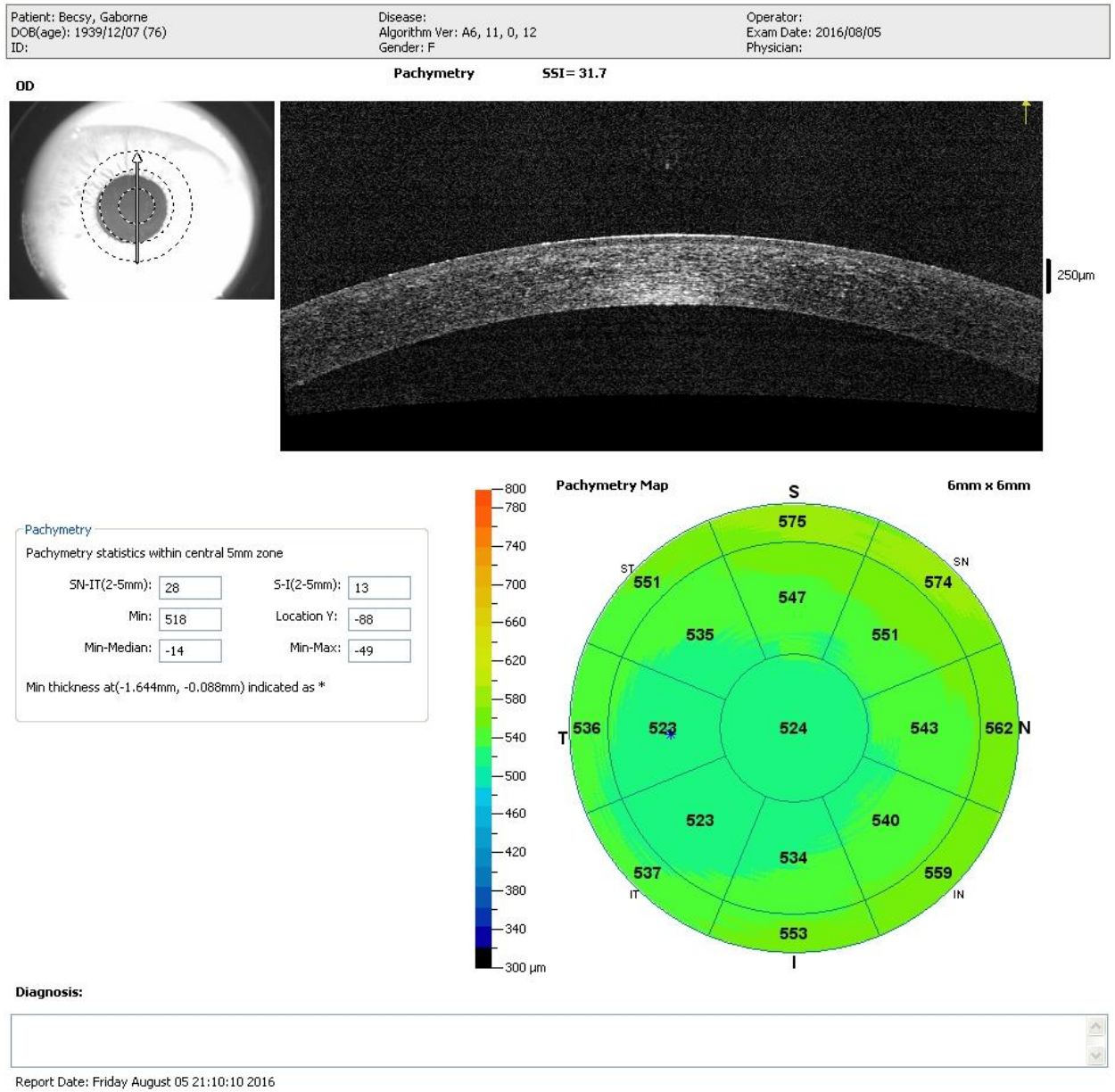

A szaruhártya biomikroszkópos (réslámpás) vizsgálata

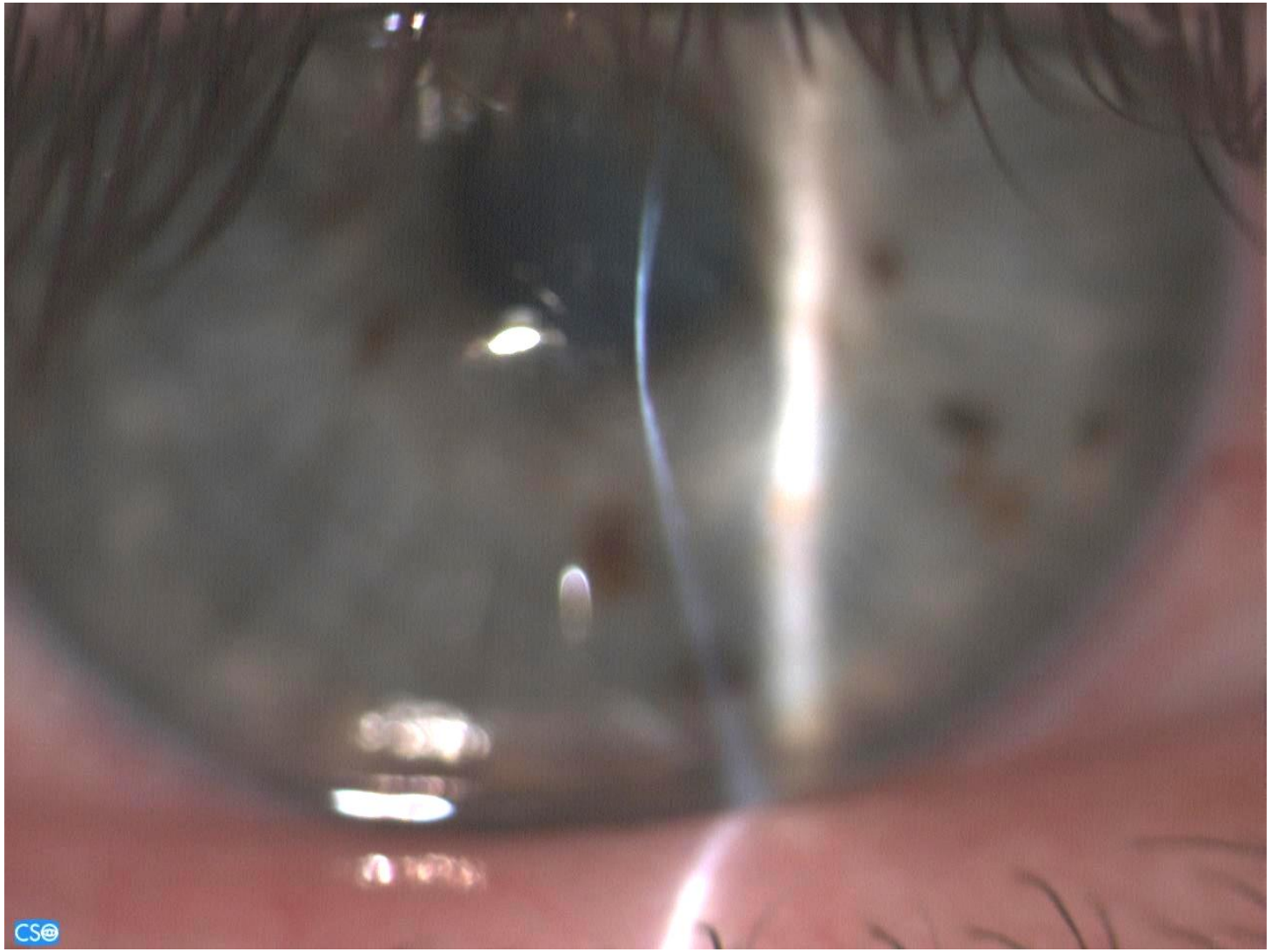

Szaruhártya topográfia

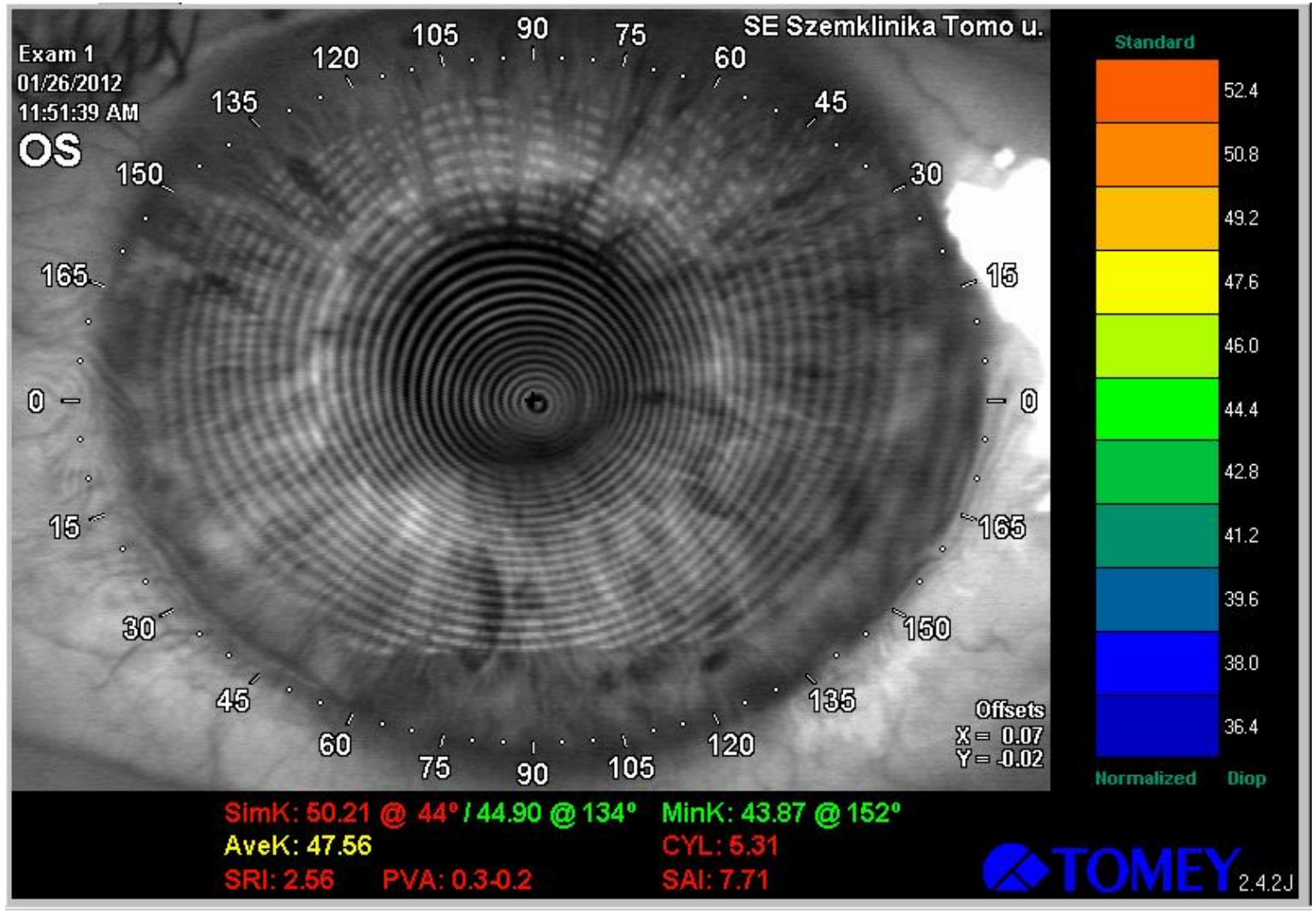

Cornea topografia

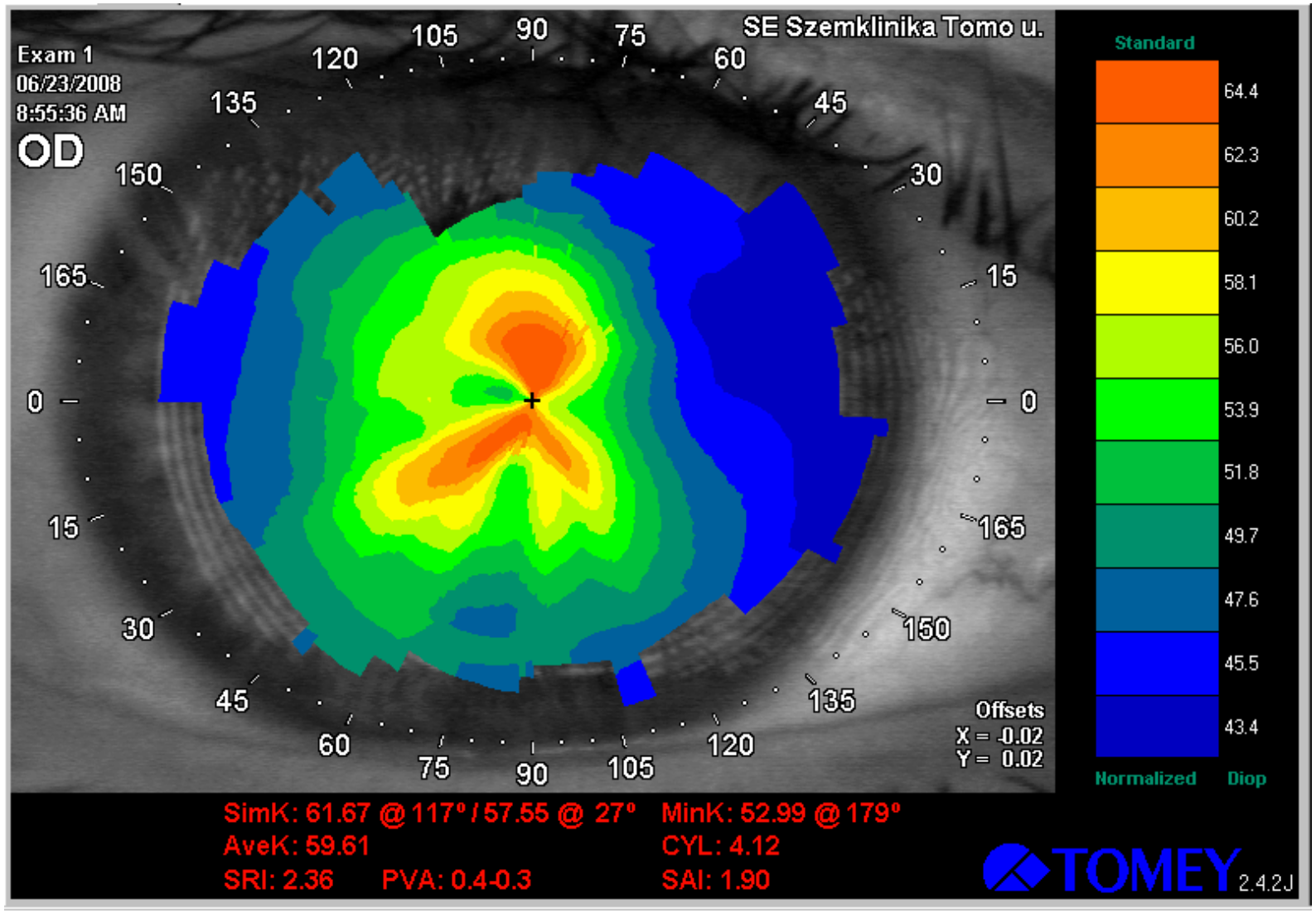

Advanced Handheld Pachymeter with Carry Case and USB Wall Charger

Forrás: http://carletonltd.com/products/ultrasound/pachymetry/reichert-ipac-handheld-pachymeter

Buphthalmus

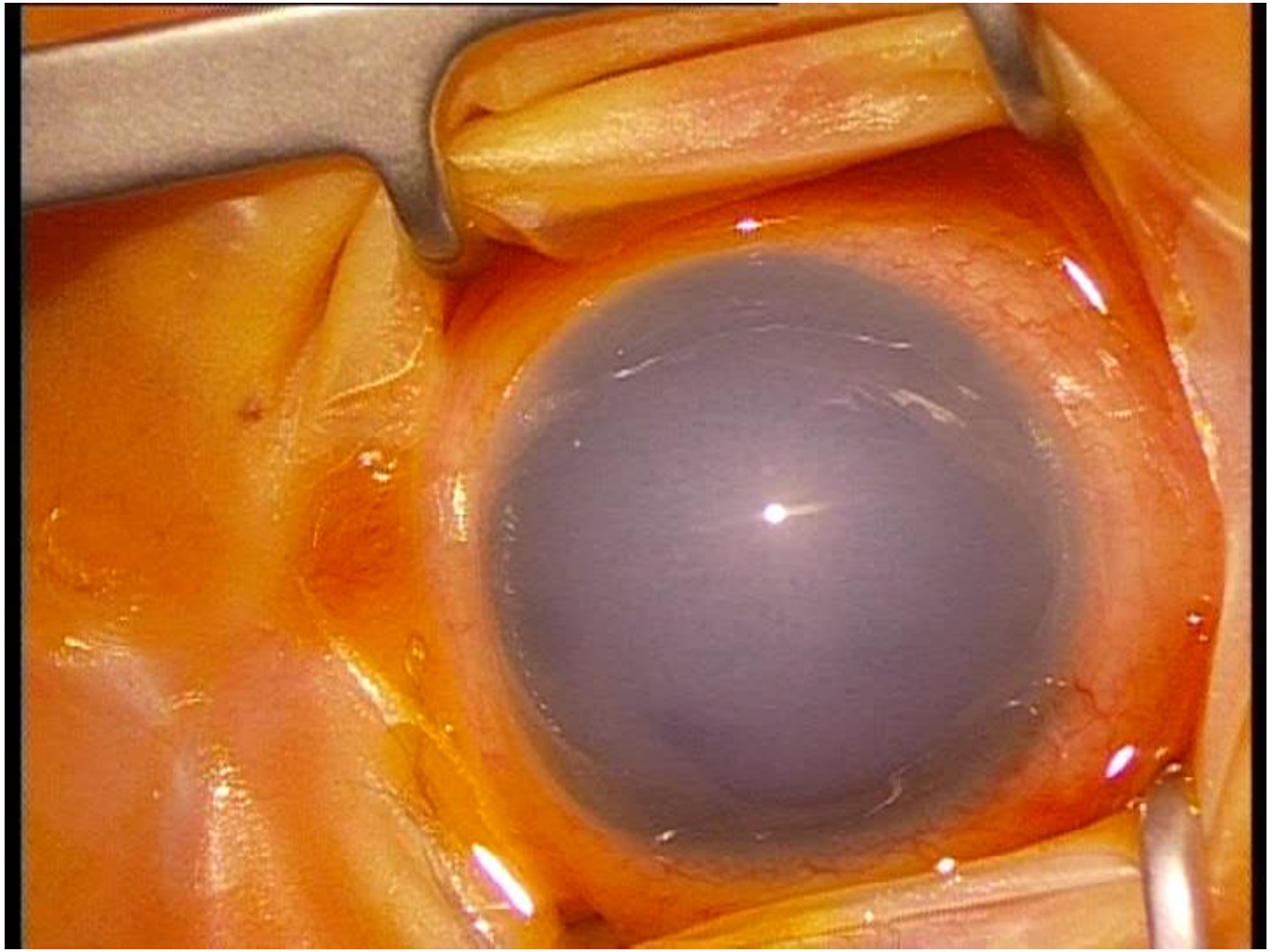

Haab striák

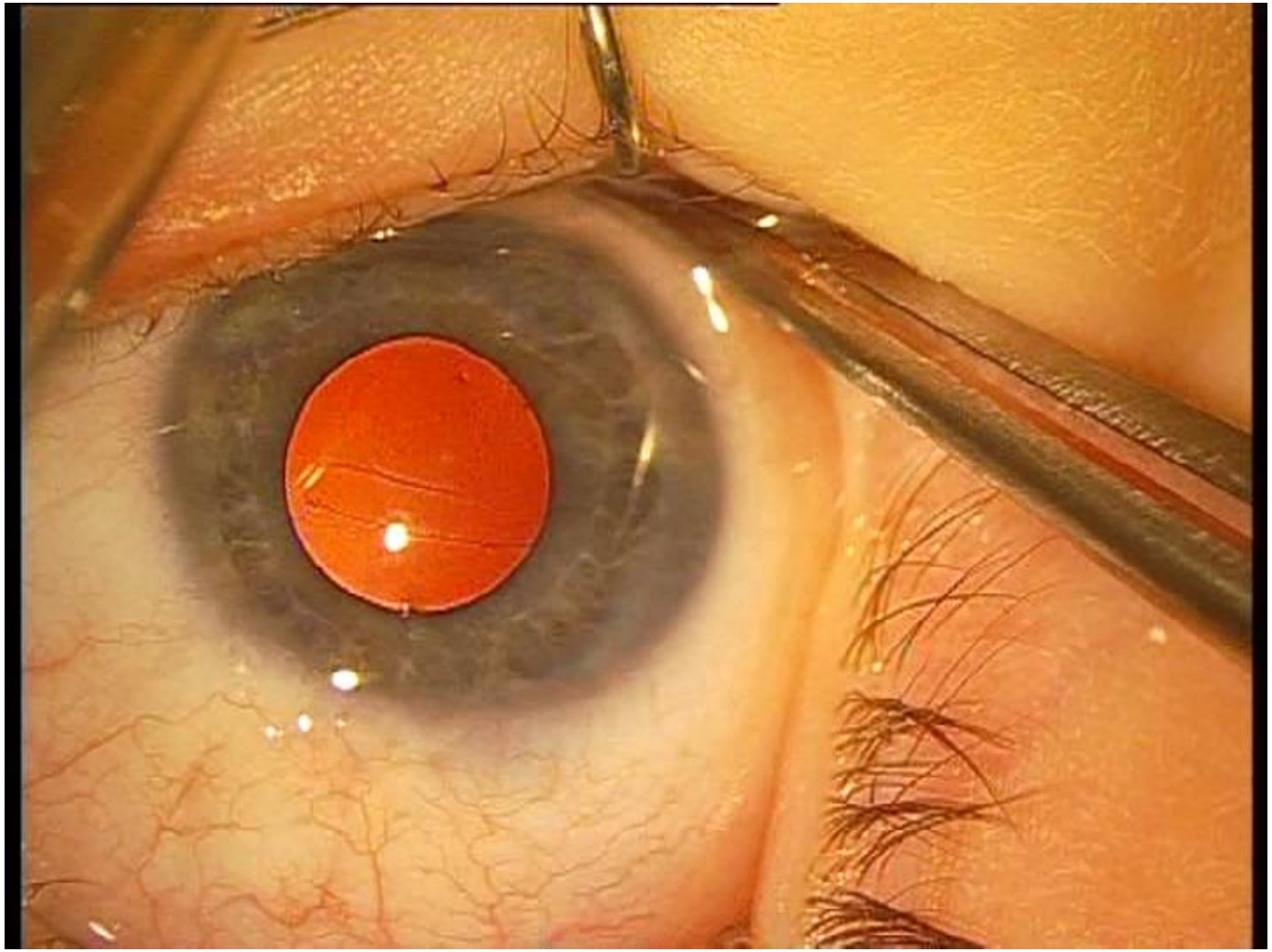

Szemnyomásmérés

Goldmann tonometer réslámpával

Forrás:
https://www.google.hu/search?q=goldmann+tonometer+pictures&biw=1239&bih=880&tbm=isch&imgil=odvE2LMCv71ovM%253A%253B9Q3gWillio23kM%253Bhttp%25253A%25252F%25252Fwww.cybersight.org%25252Fbins%25252Fvolume_page.asp%25253Fcid%2525253D1-11702-11703-12515&source=iu&pf=m&fir=odvE2LMCv71ovM%253A%252C9Q3gWillio23kM%252C_&usg=__f_npaAm0fOFB7fShtmw2QdSIgHw%3D&ved=0ahUKEwiCrJy_ttXOAhUEUBQKHVxhCRoQyjcIOQ&ei=9CW7V4LiIoSgUdzCpdAB#imgrc=oT4BGrY4yHffaM%3A

Goldmann applanatios tonometer

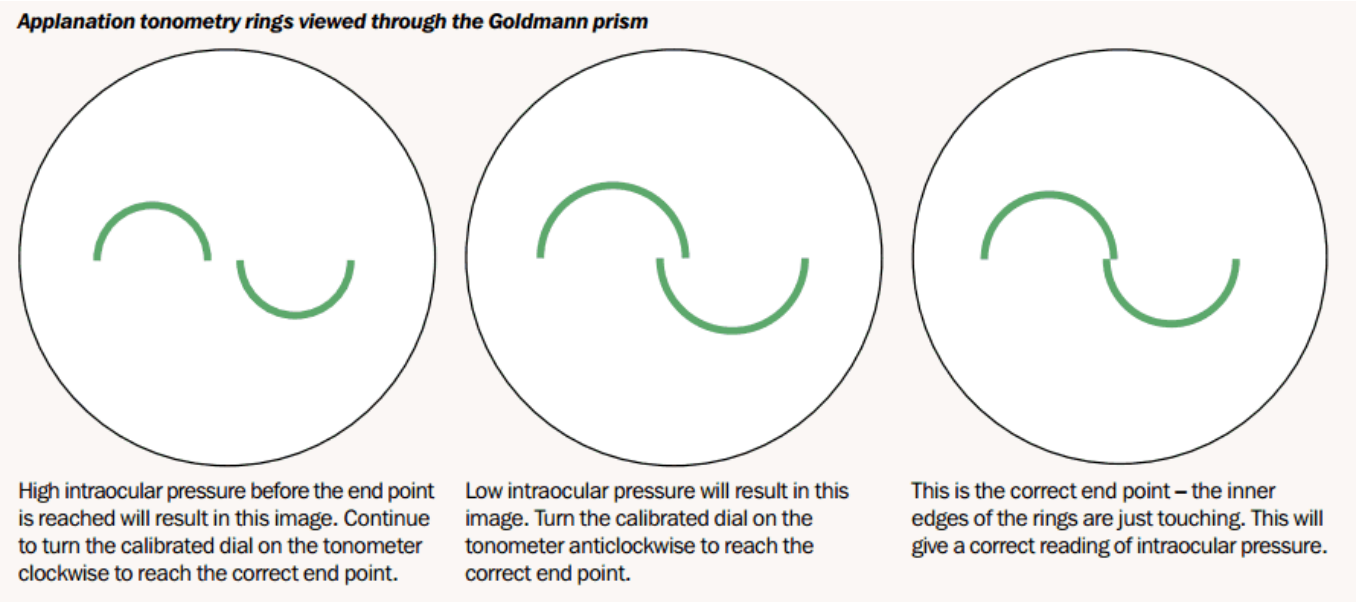

Forrás:
https://www.google.hu/search?q=goldmann+tonometer+pictures&biw=1239&bih=880&tbm=isch&imgil=odvE2LMCv71ovM%253A%253B9Q3gWillio23kM%253Bhttp%25253A%25252F%25252Fwww.cybersight.org%25252Fbins%25252Fvolume_page.asp%25253Fcid%2525253D1-11702-11703-12515&source=iu&pf=m&fir=odvE2LMCv71ovM%253A%252C9Q3gWillio23kM%252C_&usg=__f_npaAm0fOFB7fShtmw2QdSIgHw%3D&ved=0ahUKEwiCrJy_ttXOAhUEUBQKHVxhCRoQyjcIOQ&ei=9CW7V4LiIoSgUdzCpdAB#imgrc=oT4BGrY4yHffaM%3A

TONO-PEN XL
APPLANATION TONOMETER
Filter Small
2008/11/28 09:42

Szemnyomás mérés Icare tonométerrel

Forrás:
https://www.google.hu/search?q=ICare+tonometer+pictures&biw=1239&bih=880&tbm=isch&imgil=KEArxKU1kWs22M%253A%253B013OEnIiLspApM%253Bhttp%25253A%25252F%25252Fwww.simpsonopticalky.com%25252Ficare-tonometer.html&source=iu&pf=m&fir=KEArxKU1kWs22M%253A%252C013OEnIiLspApM%252C_&usg=__pPYYYy7lBMqncbXhV6YBvm5IRms%3D&ved=0ahUKEwjKgbe5t9XOAhUHWxQKHWA4AtcQyjcINw&ei=9Ca7V8q3NIe2UeDwiLgN#imgrc=yfFNIByKOkCjGM%3A

Icare tonometer

Forrás: https://www.google.hu/search?q=ICare+tonometer+pictures&biw=1239&bih=880&tbm=isch&imgil=KEArxKU1kWs22M%253A%253B013OEnIiLspApM%253Bhttp%25253A%25252F%25252Fwww.simpsonopticalky.com%25252Ficare-tonometer.html&source=iu&pf=m&fir=KEArxKU1kWs22M%253A%252C013OEnIiLspApM%252C_&usg=__pPYYYy7lBMqncbXhV6YBvm5lRms%3D&ved=0ahUKEwjKgbe5t9XOAhUHWxQKHWA4AtcQyjcINw&ei=9Ca7V8q3NIe2UeDwiLgN#imgrc=yfFNIByKOkCjGM%3A

Perkins MP3 Hand-held Tonometer

Forrás:
https://www.google.hu/search?q=Perkins+tonometer+pictures&biw=1239&bih=880&tbm=isch&imgil=Z2nipwM4yz1MyM%253A%253Bh8Wk_c2XnY1yIM%253Bhttps%25253A%25252F%25252Fwww.youtube.com%25252Fwatch%25253Fv%25255253D_UtpCimuEpo&source=iu&pf=m&fir=Z2nipwM4yz1MyM%253A%252Ch8Wk_c2XnY1yIM%252C_&usg=__eKB4CRe1iwDJSGX-ZuDRMXkrS6k%3D&ved=0ahUKEwj9w6mNutXOAhVHfhoKHUEfD38Qyjc1Ow&ei=vSm7V73xKMf8acG-vPgH#imgrc=eLSy5TdeG4rnhM%3A

Air Puff non-contact tonometer

Forrás: https://www.google.hu/search?q=tonometer+air+puff&biw=1239&bih=880&tbm=isch&imgil=bl3Qwl1XK1jJkM%253A%253BIIa_ZophqPa8dM%253Bhttp%25253A%25252F%25252Fwww.canon.com%25252Ftechnology%25252Fcanon_tech%25252Fexplanation%25252Fmedical.html&source=iu&pf=m&fir=bl3Qwl1XK1jJkM%253A%252CIIa_ZophqPa8dM%252C_&usg=__Go16ku_24huvhX4GtajeLDbsyAk%3D&ved=0ahUKEwjQj-6Ou9XOAhXESRoKHfSPDecQyjcIMA&ei=zSq7V5D1E8STafSftrgO#imgrc=SM59Fu0FaoqzVM%3A

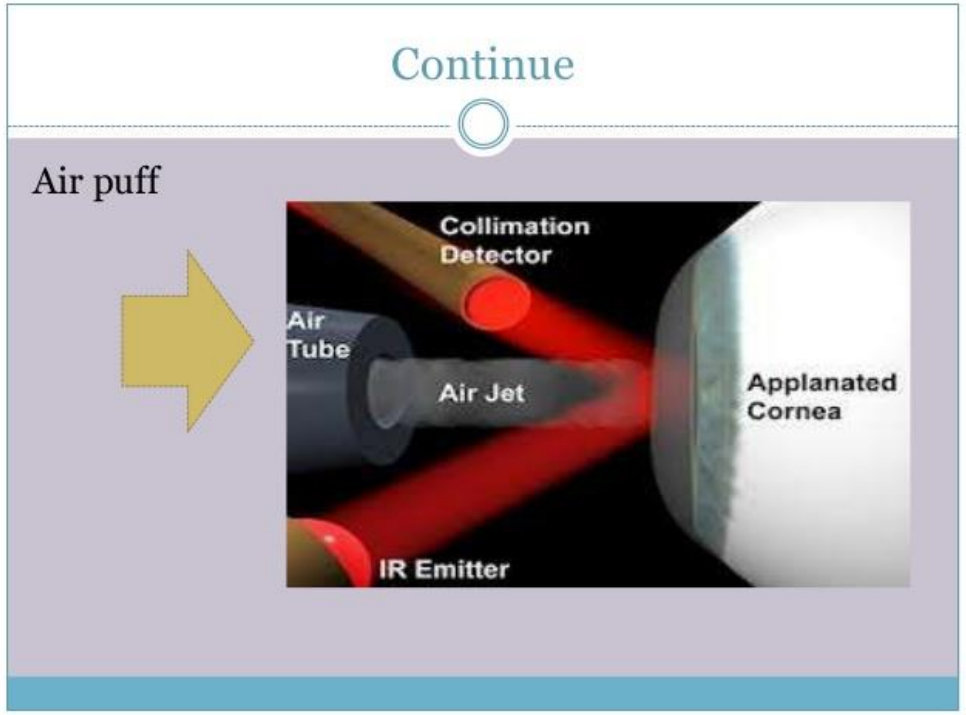

Látóidegfő és a retina vizsgálata indirekt ophthalmoscoppal

Szemfenék vizsgálata direct ophthalmoscoppal

Látóidegfő egészséges egyénben

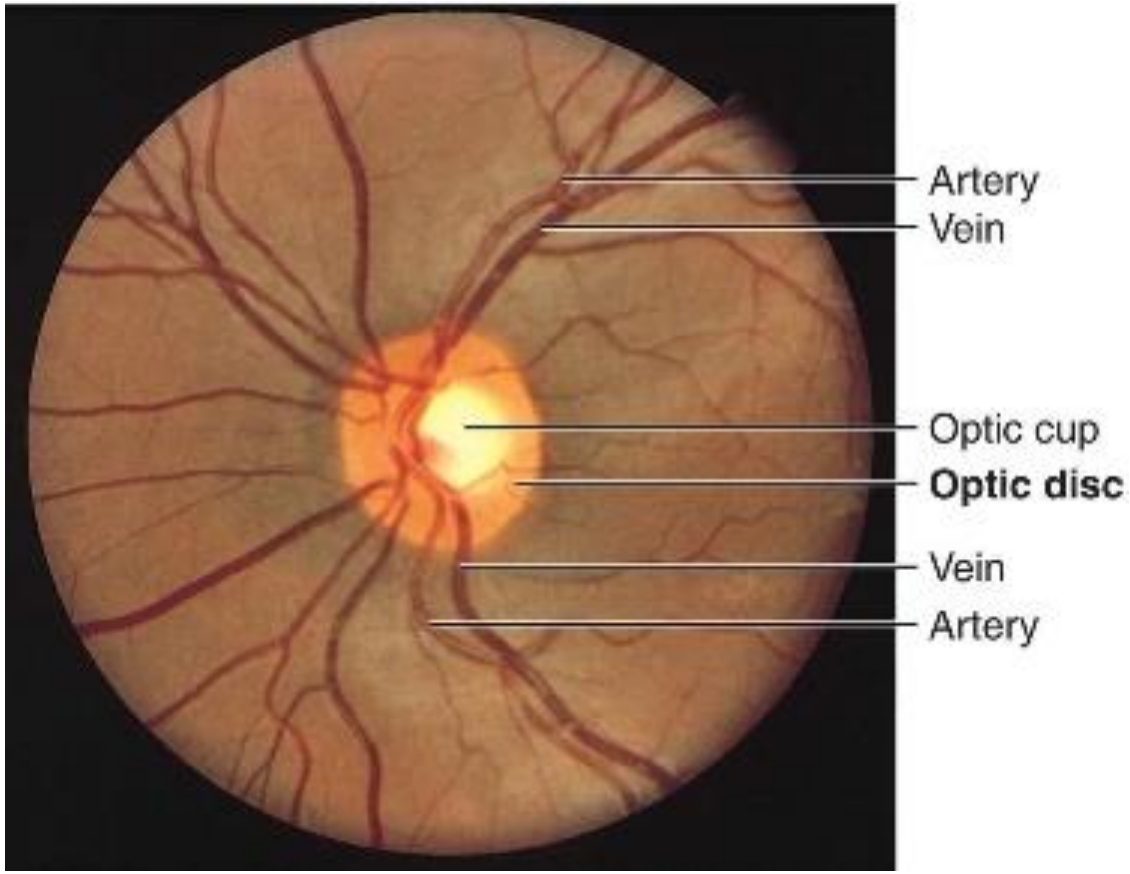

Forrás:http://medical-dictionary.thefreedictionary.com/_/viewer.aspx?path=MosbyMD&name=optic-disc.jpg&url=http%3A%2F%2Fmedical-dictionary.thefreedictionary.com%2Fpapilla%2Bnervi%2Boptici

aaa

Severe Papilledema

- Forrás: http://eyewiki.aao.org/Papilledema

Resolved Papilledema (post shunt)

Forrás: http://eyewiki.aao.org/Papilledema

Glaucomás papilla középen a lamina cribrosa lyukacsai láthatók

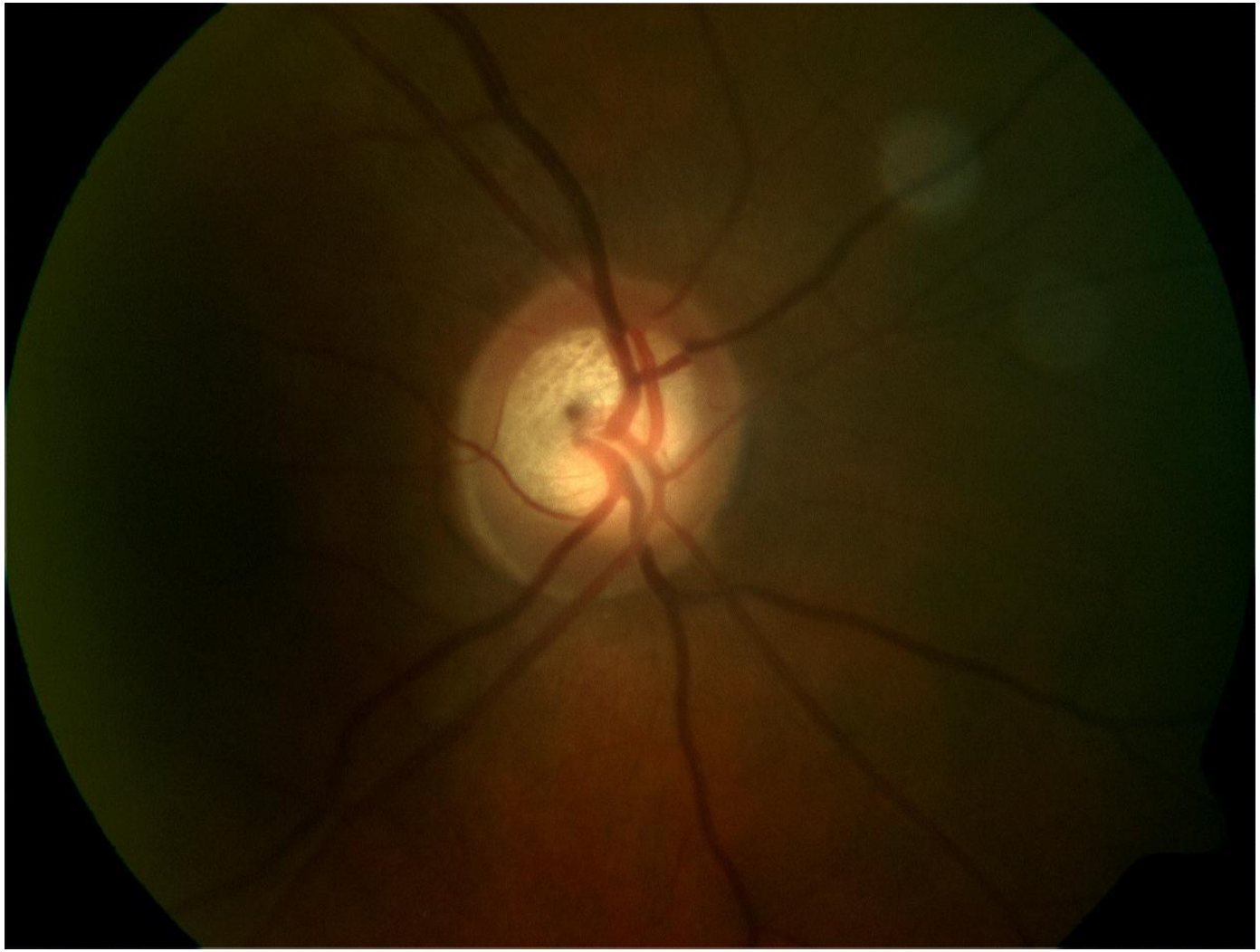

Súlyos papilla károsodás glaucomában

Pigment dispersio a retinában

https://www.google.hu/search?q=retinal+pigment+dispersion+in+MPS+pictures&biw=1239&bih=880&tbm=isch&imgil=BP87rdMXl3R6MM%253A%253B_yZqCRiQmPUUSM%253Bhttp%25253A%25252F%25252Fwww.ijo.in%25252Farticle.asp%25253Fissn%2525253D0301-4738%25253Byear%2525253D2015%25253Bvolume%2525253D63%25253Bissue%2525253D12%25253Bspage%2525253D881%25253Bepage%2525253D887%25253Baulast%2525253DEl-Sayed&source=iu&pf=m&fir=BP87rdMXl3R6MM%253A%252C_yZqCRiQmPUUSM%252C_&usg=__o65NbEyfJBppq4GIP_dsyJsLc0%3D&ved=0ahUKEwi655mk_9LOAhVHOMAKHfwfCxcQyjcIPg&ei=oN-5V7qXHcfwgAb8v6y4AQ#tbm=isch&tbs=rimg%3ACQT_1O63TF5d0Ijhm8LDc3NvEnXeKVasnIn6ihquuUGeRJjb5Vz2ud-7rnlZp_1VKxc5CxU2yRkZl6k-JDSShI41lCQyoSCWbwsNzc28SdEVVbZ4YEL8bqKhIJd4pVqycifqIR_1yZqCRiQmPUqEgmGq65QZ5EmNhHYD4RHomKRBSoSCflXPa537uueEVsvc-oDqXfLKhIJVmn9UrFzkLERZE67R6uTbk0qEglTbJGRmXqT4hFLgBbdzIRxwioSCUNJKEjjWUJDEfoupzTZdnBO&q=retinal%20pigment%20dispersion%20in%20MPS%20pictures&imgrc=dIw-S6BPYzaIvM%3A

A látópálya lefutása és vizsgálata

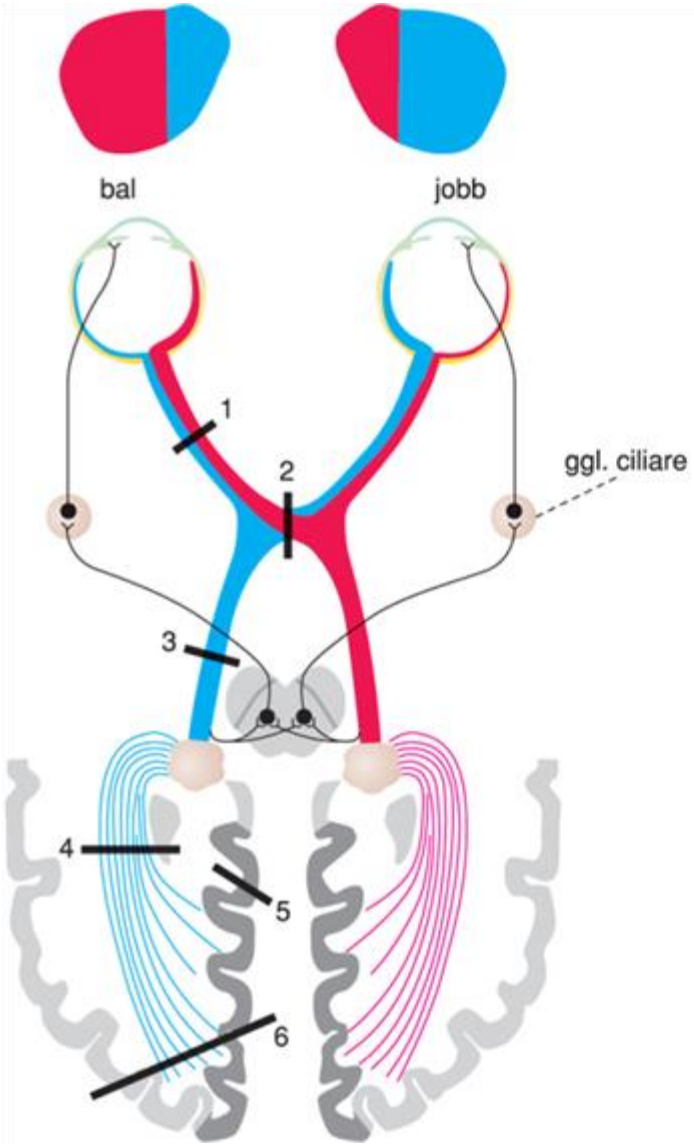



Forrás: Szemészet: Ildikó, Süveges (2010) , Medicina Könyvkiadó Zrt.

Elektrofiziológiai vizsgálat csecsemőn

VEP vizsgálat

Figure 2. Electrodes positioning. Active electrode (red) is placed 2 cm temporally to the outer canthus; ear clip reference electrode is placed on the ipsilateral earlobe; ground electrode is placed in the forehead. Contralateral eye is occluded during the test (monocular visual stimulation).

Ganzfeld szimulátor

FLASH VEP stimulator, Flash VEP Waveform

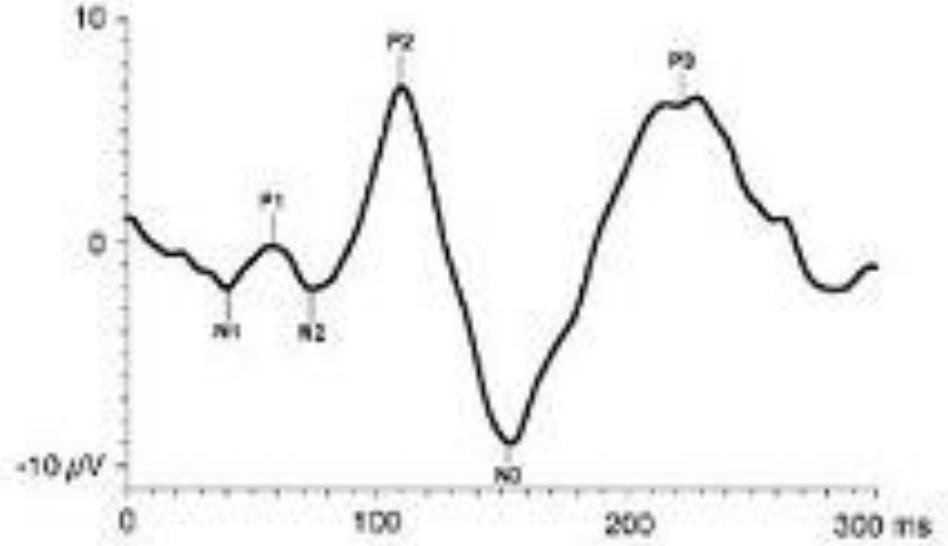

RETIport

Semmelweis Egyetem Szemeszeti Klinika Maria utca
Budapest 1089 Maria u. 39.

Patient:
Examined: 2005.07.26. 12:40:48 Sex/Age: /48 Electrode: DTL Thread
ID: Obs.ad.neuritis retrobulb.o.d. Operator: Weiszer Ildiko Pupil Size: nondil.

Diagnosis:
Obs.ad.neuritis retrobulb.o.d.

P-VEP

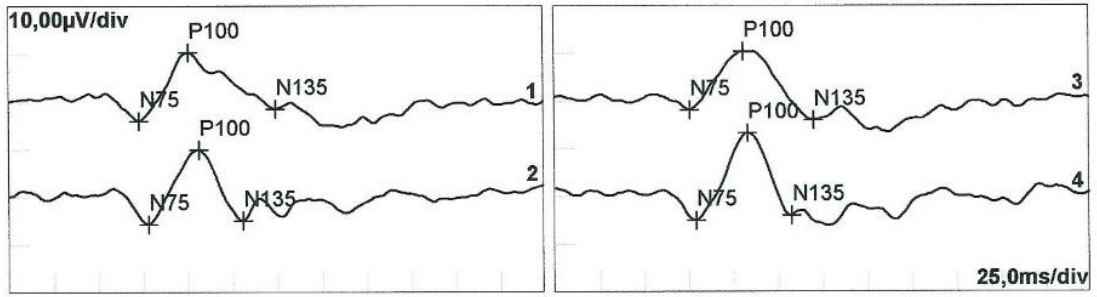

Channel	N75 [ms]	P100 [ms]	N135 [ms]	N75-P100	P100-N135
1 R-1 1,25	73,4	101,0	149,7	14,4µV	11,9µV
3 L-1 1,25	76,3	106,3	145,6	12,3µV	14,4µV
2 R-1 0,42	78,7	106,8	131,5	15,6µV	14,9µV
4 L-1 0,42	79,8	108,6	133,3	18,3µV	17,3µV

RETIport

Semmelweis Egyetem Szemeszeti Klinika Maria utca
Budapest 1089 Maria u. 39.

Patient:
Examined: 2006.07.07. 11:34:02 Sex/Age: male/45 Electrode: bor elektroda
ID: Neuritis optika Operator: Weiszer Ildiko Pupil Size: nondil.

Diagnosis:
Neuritis optika

P-VEP

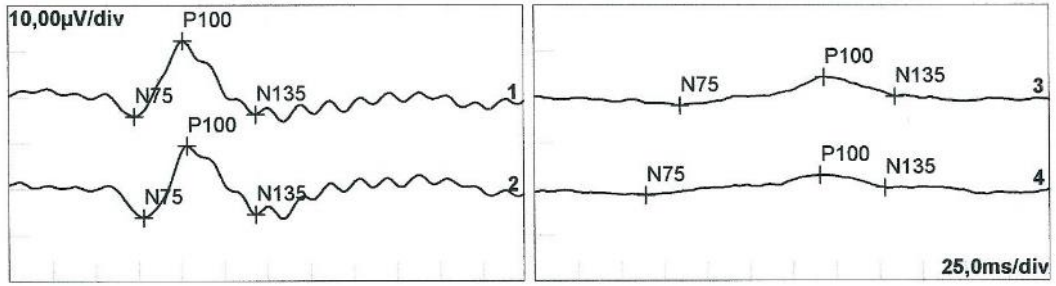

Channel	N75 [ms]	P100 [ms]	N135 [ms]	N75-P100	P100-N135
1 R-1 1,25	73,4	101,6	143,8	16,4µV	16,0µV
3 L-1 1,25	85,1	169,1	210,2	6,21µV	4,17µV
2 R-1 0,42	78,7	103,9	143,8	15,6µV	15,0µV
4 L-1 0,42	65,2	166,7	204,3	4,41µV	2,78µV

Channel comments:

1 R-1 1,25	**Tágitott pupillával**
2 R-1 0,42	**Tágitott pupillával**
3 L-1 1,25	**Tágitott pupillával**
4 L-1 0,42	**Tágitott pupillával**

Forrás: https://www.google.hu/search?q=electroretinography+(erg)+pictures&biw=1239&bih=880&tbm=isch&imgil=vljZu3dFJbc0EM%253A%253BFs__ym7oKcmvJM%253Bhttps%25253A%25252F%25252Fen.wikipedia.org%25252Fwiki%25252FElectroretinography&source=iu&pf=m&fir=vljZu3dFJbc0EM%253A%252CFs__ym7oKcmvJM%252C_&usg=__UvIr8yoiijNxZ1oglictrEv1l9Y%3D&ved=0ahUKEwik-MqUgNPOAhXFAsAKHSuUCt4QyjcIQQ&ei=jOC5V6SCCsWFgAarqKrwDQ#imgrc=YaG8WxF4YkCvwM%3A

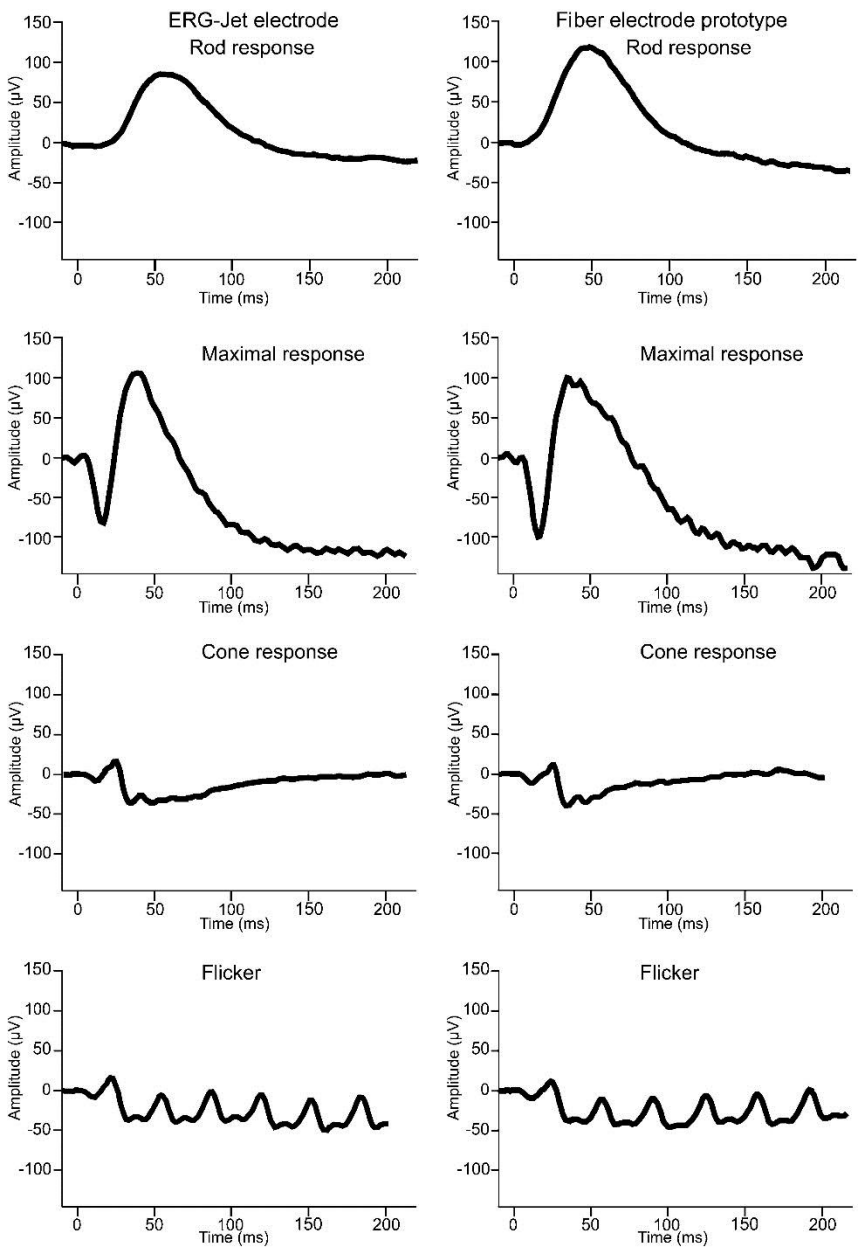

Pattern Reversal stimuli, On-Set / Off-Set



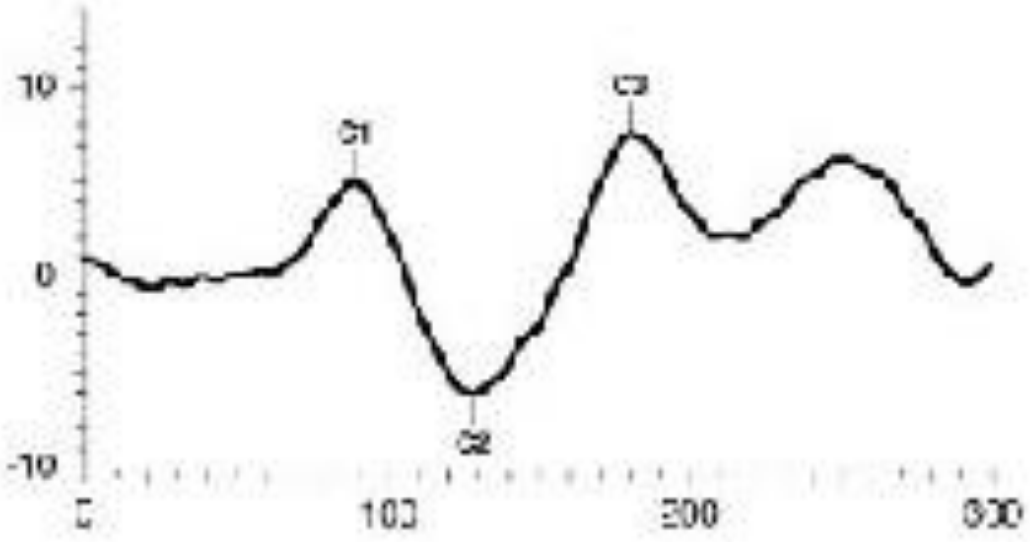

Szemészeti eltérések és kezelési lehetőségek MPS-ben

Szemészeti tünetek MPS-ben

MPS I

Hurler (MPS I-H)

Scheie (MPS-I S

Hurler-Scheie (MPSI-HS)

Hurler: szűk szemüreg, exophthalmus,hypertelorismus cornea homályosság, glaucoma, retina degeneneráció, papilla oedema

MPSII (Hunter)

Jellegzetes szemészeti tünet nincs ill. a cornea borússág ritka

Szemészeti tünetek MPS-ben (folyt)

- MPS III (Sanfilippo) 4 alcsoport- szemészeti tünetek nem jellemzőek ill. a cornea epithelben , a keratocytákban és az endothelben vacuolák képződnek (RL vizsgálattal nem tiszta a cornea). A retinalis pigmentepithelben retinitis pigmentosaszerű eltérés látható
- MPS IV (Morguio syndroma) evidens cornea homály, opticus atrophia
- MPS VI (Marotheaux-Lamy sy) : RL-val evidens cornea homály, csont. stenosis, meningeum megvastagodás, hydrocephalus, opticus atrophia,a retina normális.
- MPS VII (mentalis retardacio, cornea borusság az esetek 75%-ban. Adenovirus – mediated gene therapia jelenleg (Kísérletes)

Disease	Description	Inheritance
Hurler's (MPS		
Hunter's (MP		
Sanfilippo (M		
Morquiro (MPS IV)	+ corneal clouding * Normal intelligence	AR

Forrás:
https://www.google.hu/search?q=corneal+opacity+in+mps-ben+pictures&biw=1280&bih=929&tbm=isch&imgil=NESS4qLoy9_OkM%253A%253BSpFiFHC6kHPJTM%253Bhttp%25253A%25252F%25252Fslideplayer.com%25252Fslide%25252F5104052%25252F&source=iu&pf=m&fir=NESS4qLoy9_OkM%253A%252CSpFiFHC6kHPJTM%252C_&usg=__VFuKEut4HLJhru67o3RXs6uoZ3k%3D&ved=0ahUKEwjlg8LN8tLOAhXhBsAKHcM7AsYQyjcIMw&ei=VdK5V6WFHOGNgAbD94iwDA#imgrc=8dRl665yKx8QUM%3A

Forrás: https://www.google.hu/search?q=corneal+opacity+in+mps-ben+pictures&biw=1280&bih=929&tbm=isch&imgil=NESS4qLoy9_OkM%253A%253BSpFiFHC6kHPJTM%253Bhttp%25253A%25252F%25252Fslideplayer.com%25252Fslide%25252F5104052%25252F&source=iu&pf=m&fir=NESS4qLoy9_OkM%253A%252CSpFiFHC6kHPJTM%252C_&usg=__VFuKEut4HLJhru67o3RXs6uoZ3k%3D&ved=0ahUKEwjlg8LN8tLOAhXhBsAKHcM7AsYQyjcIMw&ei=VdK5V6WFHOGNgAbD94iwDA#imgrc=8dRl665yKx8QUM%3A

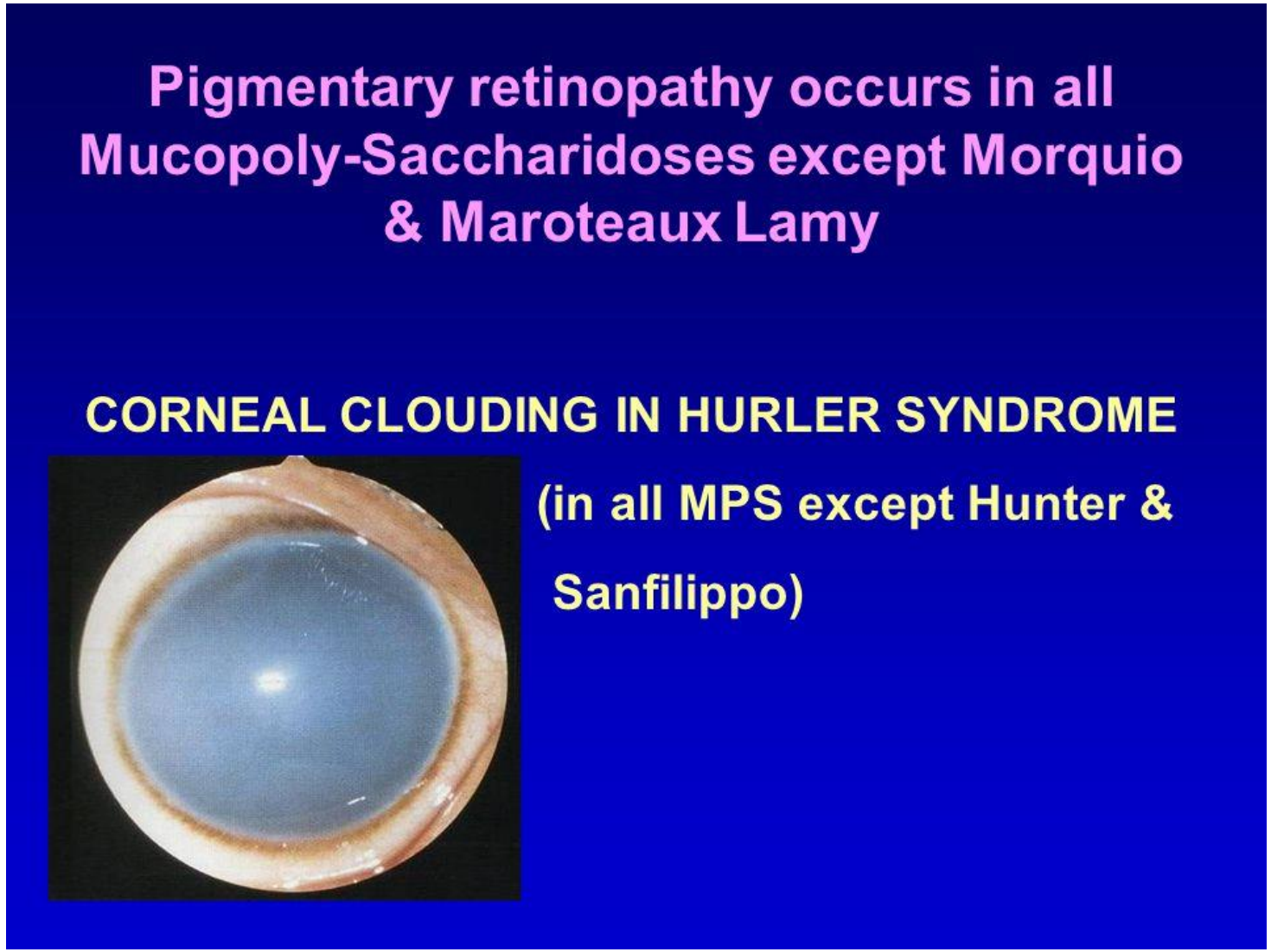

Perforáló keratoplasztika utáni állapot. A transzplantatum 10.0-s tovafutó nylonvarrattal rögzített

Forrás:**Szemészet** Ildikó, Süveges (2010) Medicina Könyvkiadó Zrt. http://www.tankonyvtar.hu/hu/tartalom/tamop425/2011_0001_524_szemeszet/ch06s08.html

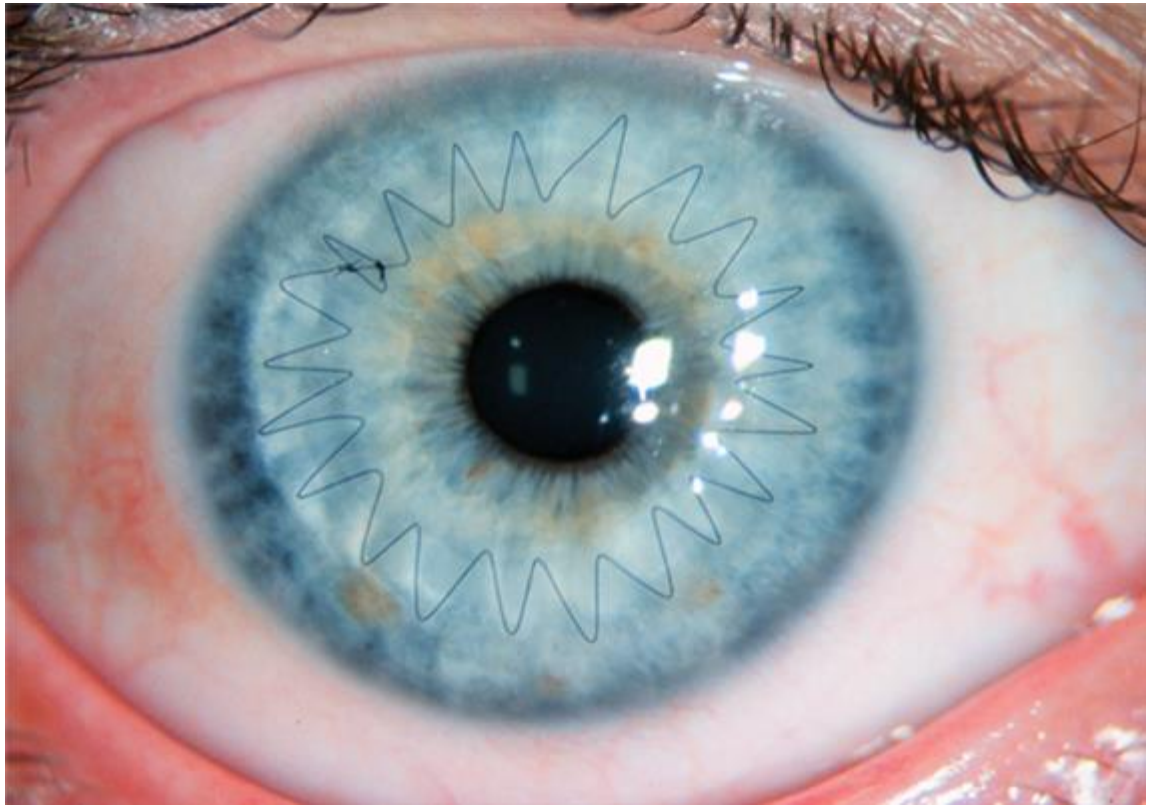

Deep sclerectomy

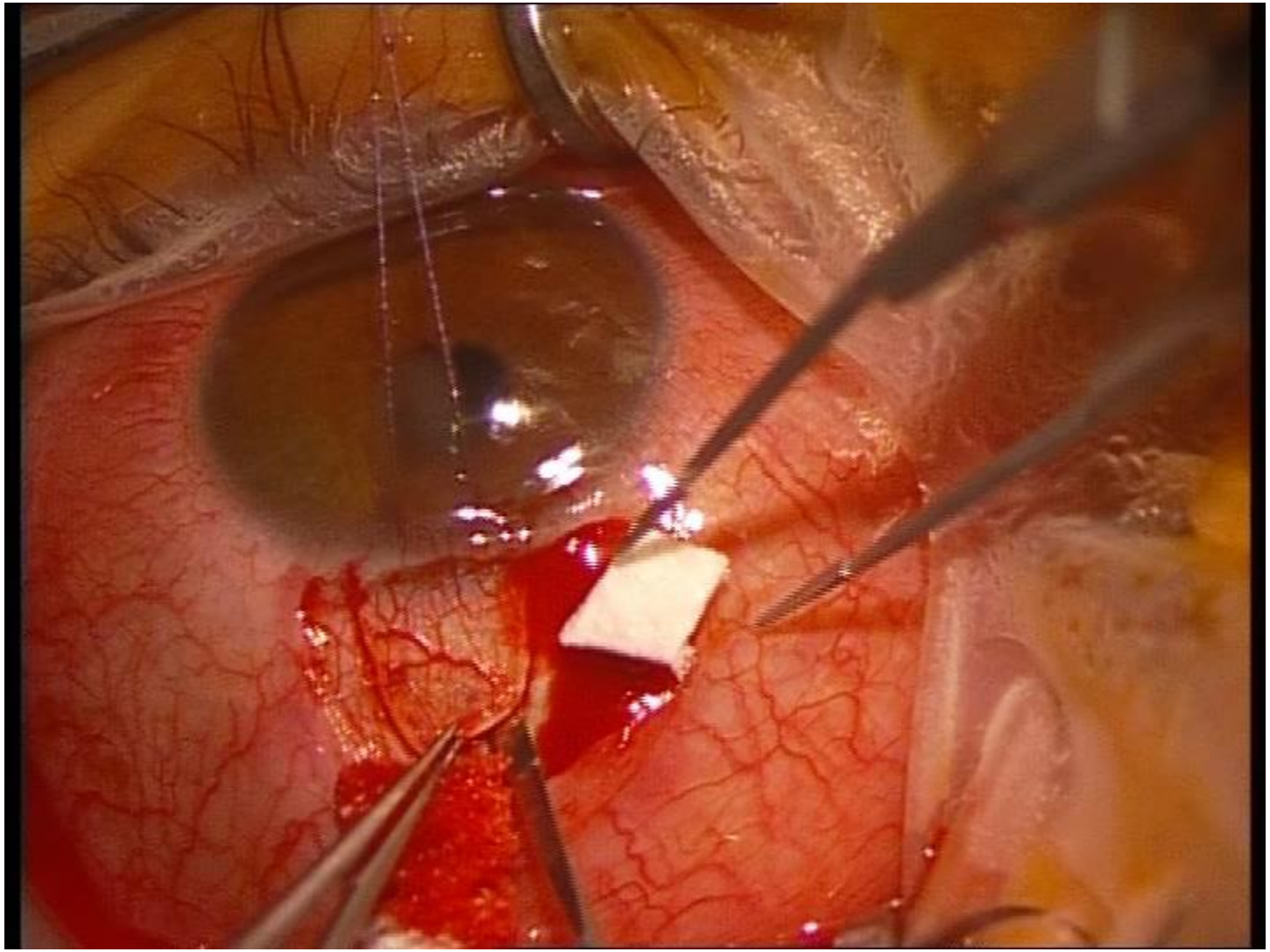

Shunt műtét

- Shunt műtét gyermekkorban
  súlyos esetekben
  aphakia, pseudophakia, uveitis stb.
  kombinálható antimetabolittal



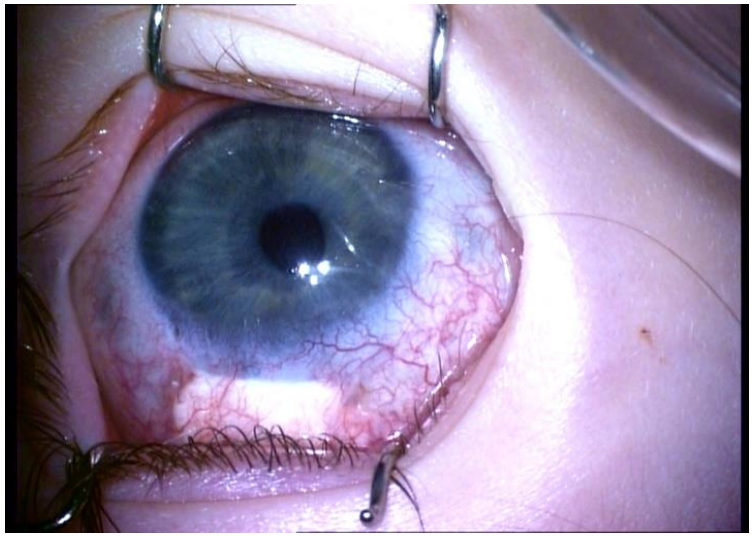

Ahmed shunt implantáció

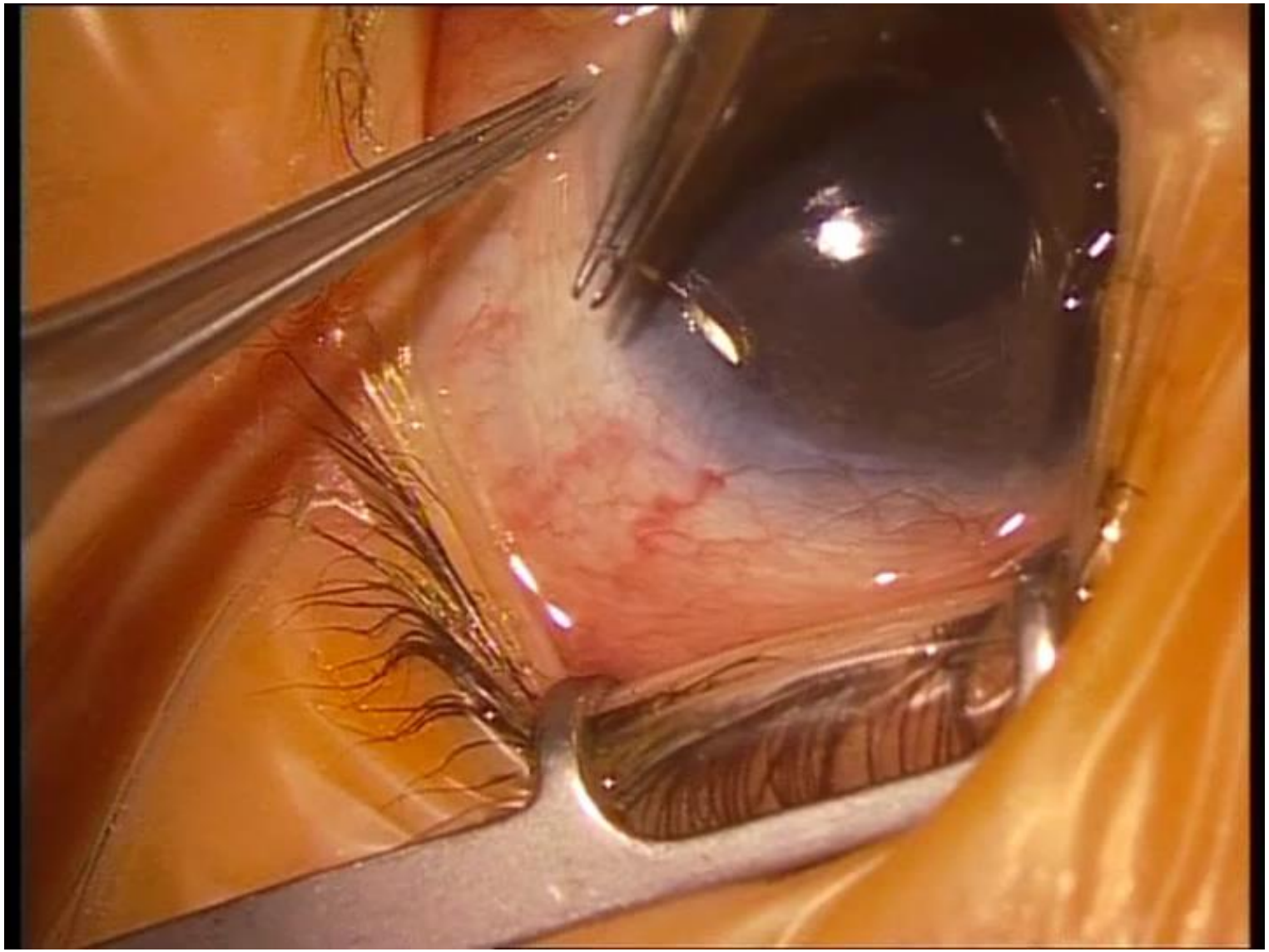

Összefoglaló

1. A szaruhártya homály elhelyezkedésétől függően lamelláris vagy totális keratoplastica végezhető.
2. A magas szemnyomás glaucomaellenes szemcseppekkel, szükség szerint műtéttel kezelhető
3. A károsodott látóideg és a látóhártya kezelésére jelenleg nincs hatásos megoldás (állatkísérletek folynak)

Gyermekkori glaucoma

- PRIMER : **primer** congenitalis glaucoma = izolált trabeculodysgenesis

  juvenilis glaucoma(3 éves életkor fölött)
- SECUNDER:

Gyermekkori glaucoma

- TOVÁBBI SECUNDER formák:

  uveitishez társuló

  cong. cat.hoz társuló

  cong. cat.műtét utáni

  trauma utáni(acut gl.,kilúgozott vvt okozta gl, zugi recessus okozta,a-v fistula)

Gyermekkori glaucoma gyógyszeres kezelése

1. Béta blockolók
2. Alfa 2 agonisták
3. Carboanhydrase inhibitorok
4. Prostaglandin analógok
5. Mioticumok

Gyermekkori glaucoma gyógyszeres kezelése 2.

- **Béta blokkolót** kis súlyú újszülött,koraszülött is csak gyermekgyógyásszal való konzultáció után kaphat(bradycardia, bronchospasmus veszélye!)
- **Alfa 2 agonisták** adása újszülött korban ill. két éves kor alatt KONTRAINDIKÁLT apnoe,bradycardia, hypotensio, somnolencia, súlyos letargia veszélye miatt
- **Carboanhydrase bénítók** mellékhatásai: Metabolicus acidózis, hasmenés, letargia, csökkent étvágy
- **Miotikumok adása** limitált csak közvetlenül a pre és postop. periodusban

Gyermekkori cataracta

Congenitalis: születéskor jelen van

Infantilis: az első két évben

Juvenilis: az első évtizedben



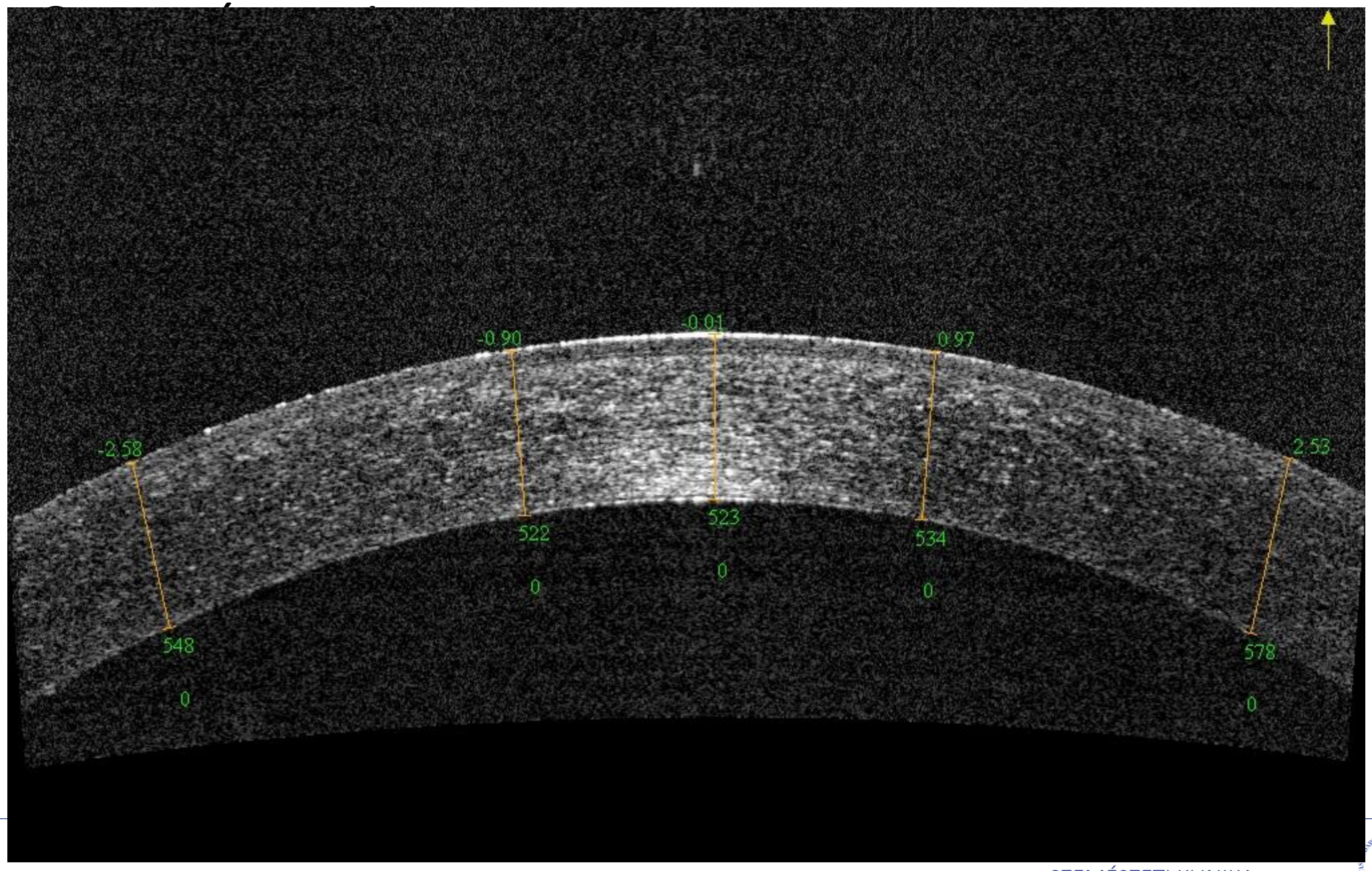
-0.90
-0.01
0.97
-2.58
2.53
522
523
534
0
0
0
548
578
0
0